Contribution à l'étude des hypernéphromes.

Par **N. A. Dobrowolskaïa.**

(Laboratoire de Pathologie générale à l'Institut Impérial de médecine expérimentale).

Avec une planche.

Depuis que Grawitz[1, 2]) a décrit pour la première fois des tumeurs spéciales du rein sous le nom de «Strumae lipomatodes aberratae renis», que plus tard Birch-Hirschfeld[3]) et d'autres ont désignées sous le nom d'hypernéphromes, il a été publié un grand nombre de travaux sur ce sujet. Nous n'avons qu'à citer les travaux de Lubarsch[4]), Beneke[5]), Korn[6]), Askanazy[7]), Böhler[8]), Bräuninger[9]), Busse[10]), Israel[11, 12]), Pinner[13]), Sykow[14]), Manasse[15, 16, 17]), Ulrich[18]), Buday[19]), Pirone[20, 21]), Driessen[22]), Hildebrandt[23]) et beaucoup d'autres. Il est pour le moment difficile de se prononcer d'une façon précise sur la fréquence de ces tumeurs, mais il est certain qu'on les rencontre plus souvent que l'on ne le croyait jusqu'à présent. Ainsi, d'après les statistiques de Wyss[35]), sur 10 tumeurs malignes du rein, opérées depuis les 20 dernières années, il y a eu deux hypernéphromes et 8 cancers du rein. Cependant, en décrivant les altérations anatomo-pathologiques dans le cancer, cet auteur parle parfois de la pénétration de la tumeur dans les veines, ce qui caractérise plutôt l'hypernéphrome que le cancer. Il n'en donne pas de description microscopique exacte. Par contre, Albrecht[37]) a observé sur 28 cas d'hypernéphrome malin receuillis depuis 10 ans, seulement 4 cas d'autres néoplasmes du rein; pour lui, les hypernéphromes sont donc les tumeurs les plus fréquentes du rein. Pour résoudre ce problème d'une façon définitive, il serait nécessaire de procéder à des nouvelles études microscopiques soignées.

Avant de passer à la description du cas d'hypernéphrome que j'ai eu l'occasion d'observer à la clinique chirurgicale de l'Académie militaire, je dirai quelques mots de l'origine de ces tumeurs; le problème est des plus intéressants à la fois au point de vue de l'origine des tumeurs en général, ainsi qu'au point de vue de la diversité des opinions qui existent au sujet de la nature des hypernéphromes. L'opinion la plus répandue est celle de Grawitz[1,2]), d'après lequel ces tumeurs proviennent des germes aberrants de la capsule surrénale, germes siégeant sous la capsule rénale et donnant naissance à une tumeur sous l'influence de causes inconnues. Cette opinion est adoptée à l'heure actuelle par la majorité des savants; elle a pour elle beaucoup de faits. Ainsi, les recherches de Ad. Kühn[38]), Klebs[39]), Marchand[40]), Chiari[41]), Ulrich[42]) et d'autres ont établi que les éléments de la capsule surrénale peuvent se rencontrer sous la capsule rénale, dans la couche corticale du rein (Berkeley[42]) observa ce fait 5 fois sur 2000 autopsies), et qu'ils peuvent être trouvés, sous forme de capsules surrénales supplémentaires, dans les ligaments larges, dans les ovaires, le long de la veine spermatique interne, de la veine porte, etc. Lubarsch[4]) a constaté un germe de capsule surrénale dans les reins 8 fois sur 300 autopsies, il en a surtout rencontrés le long de la veine suprarénale et de la veine spermatique interne. Hanau a vu 8 fois sur 546 autopsies, des capsules surrénales supplémentaires le long de vasa sperm. interna (cité d'après Ulrich). Marchand[40]) explique ce phénomène de la façon suivante: «chez l'embryon humain de 2—3 mois, la grande capsule surrénale est située dans le voisinage immédiat de la veine cave (resp. v. cardinalis), de la veine rénale et de la veine spermatique interne. A un stade jeune, un groupe de cellules peut se séparer et rester près de la paroi d'un de ces vaisseaux. Lorsque la partie séparée se trouve au voisinage des organes génitaux, on voit, lors de leur descente et au moment du déplacement de la veine spermatique, que ce groupe de cellules s'éloigne également du lieu de son origine» (p. 17). On remarque, en plus, que la capsule surrénale ne se trouve plus à sa place ordinaire et qu'elle est située entièrement ou en partie, sous la capsule rénale. Dans ces cas (d'après la description d'Ulrich) la capsule surrénale est fortement aplatie, comprimée et elle n'est constituée que par la substance corticale: Zona fasciculata et Zona reticularis, avec des cellules contenant du pigment. On ne rencontre pas du tout de substance médullaire. De cette façon on a pu établir, d'une manière très exacte, que les éléments de capsule surrénale pouvaient se rencontrer sous la capsule rénale. S'il en est ainsi, il est naturel d'admettre, suivant la théorie de Cohnheim, que ces éléments de la capsule surrénale soient susceptibles de

donner naissance dans le rein à une tumeur constituée d'après le type de la couche corticale de la capsule surrénale.

Par leur structure histologique ces tumeurs, dans les cas typiques, rappellent les capsules surrénales. Grawitz[1]) les décrit de la façon suivante: la tumeur est constituée par des cellules particulières, cubiques, polygonales et parfois de forme irrégulière, avec 1—2 gros noyaux à contours nets, renfermant 1—2 nucléoles brillants. Ces cellules sont rarement disposées isolément; souvent elles sont réunies en groupes de 4—8 cellules, ou bien elles forment de longues trainées entourées de tissu conjonctif fin, renfermant des vaisseaux et des cellules fusiformes. En se basant sur l'aspect que nous venons de décrire, ainsi que sur la présence de graisse dans les cellules de la tumeur avec celles des canalicules rénaux et sur l'impossibilité de démontrer la transformation des unes dans les autres, Grawitz conclut à *l'origine surrénale de ces tumeurs.*

Parmi les auteurs plus récents (Horn[6]), Beneke[7]), Askanazy[8]) et autres) cette théorie a trouvé un appui serieux chez Lubarsch[4]), et cela surtout pour les raisons suivantes: 1) Forme et coloration des nucléoles. On sait qu'un grand nombre de cellules, notamment des cellules conjonctives et épithéliales, ainsi que des cellules de beaucoup de tumeurs, donnent une coloration différentielle du noyau et des nucléoles, surtout lorsqu'on se sert de la méthode de Weigert pour la coloration de la fibrine ou de la méthode de Russel (Fuchsinmethode). On n'a jamais réussi à obtenir cette double coloration dans les cellules du foie et dans l'épithélium rénal, tandis qu'on l'obtient très facilement pour les cellules de la couche corticale des capsules surrénales. Or, dans les cellules des hypernéphromes on obtient une différenciation très nette lors de la coloration du noyau et du nucléole. 2) La grande teneur en graisse dans les cellules de la tumeur, qui ne peut pas être expliquée seulement par la dégénérescence graisseuse: la tumeur étant riche en vaisseaux, se nourrit bien; de plus, la graisse se trouve non seulement dans les vieilles cellules, mais encore dans les jeunes, et dans les plus petits nodules de la tumeur qui n'ont pas encore eu le temps de subir la dégénérescence graisseuse. On sait que la présence de graisse ou de substances grasses caractérise les cellules des capsules surrénales normales, elle ne s'observe pas dans l'épithélium rénal. 3) La présence des cellules géantes devient surtout importante vu que ces cellules se rencontrent également au cours de simples hyperplasies de la capsule surrénale, comme l'a montré Manasse[15]). 4) La pénétration caractéristique des hypernéphromes dans les veines est propre à la capsule surrénale, notamment, à sa couche médullaire [Manasse[16])], ainsi qu'à ses néoplasmes hyperplastiques. 5) La richesse

énorme des cellules en glycogène et la présence entre les cellules d'amas de glycogène de dimensions variables, donnant la coloration brune avec de l'iode, sont caractéristiques à la fois pour les tumeurs dont il vient d'être question et pour les capsules surrénales normales. Ces dernières qui jouent dans l'échange des matières nutritives un rôle qui n'est pas encore assez complètement élucidé, interviennent très probablement dans la formation de glycogène dans l'organisme. [Cette opinion est en contradiction avec l'observation de Hildebrandt[23]) qui ne constata pas de glycogène dans les capsules surrénales].

L'opinion suivant laquelle les tumeurs en question seraient des *adénomes* se développant aux dépens de l'épithélium des canalicules rénaux, a un certain nombre de partisans parmi lequels nous pouvons citer Sturm[44]), Sabourin[45, 46]), Sudeck[47, 48]), Weichselbaum et Greenisch[49]) et d'autres.

Dans les tumeurs décrites par ces auteurs on rencontre toujours des cavités kystiques tapissées d'une couche des cellules rappellant l'épithélium; de plus, les trainées cellulaires sont parcourues par des espaces clairs, ce qui les rapproche des canalicules rénaux.

Enfin, certains auteurs, tels que Driessen[22]), Hildebrandt[23]) et d'autres considéraient ces tumeurs comme des *endothéliomes*. Voici en quels termes s'exprime Driessen au sujet de deux endothéliomes rénaux qu'il a observés: «La forme des cellules de la tumeur, leur différence avec l'épithélium des canalicules rénaux, le rapport intime des cellules avec les vaisseaux et avec les fibres conjonctives, la présence de sang dans les cylindres dont les parois sont formées par une rangée de cellules de la tumeur, l'absence d'une infiltration nette et d'une inflammation aiguë—ce sont tant de facteurs qui excluent l'idée de l'adénome ou du carcinome». Tous ces caractères se rencontrent dans les tumeurs que nons désignons généralement sous le nom d'endothéliomes. Pour ce qui concerne la tumeur avec cavités sanguines, décrite par Horn, Driessen pense qu'elle peut être rattachée aux endothéliomes ou bien qu'elle provient effectivement des germes de la capsule surrénale. Dans ce dernier cas, une pareille trouvaille serait de nature à confirmer l'opinion de certains auteurs (Beneke, Stilling) qui n'envisagent pas l'épithélium des capsules surrénales comme étant d'origine épiblastique, mais comme un élément de nature conjonctive.

Dans le même ordre d'idées un autre auteur, Hildebrandt[23]), d'après lequel les tumeurs en question se rapprocheraient le plus des endo- ou périthéliomes, déclare avoir même réussi à suivre la transformation du périthélium de dimensions normales en cellules de la tumeur. Cependant, en

comparant la structure de la capsule surrénale avec celle des tumeurs du rein, il constata une ressemblance remarquable entre les deux; il croit même possible que ces tumeurs proviennent des germes des capsules surrénales, à la condition seulement que l'on envisage ces dernières comme étant d'origine endothéliale et non épithéliale. «On aurait pu dire», dit Hildebrandt, «que la capsule surrénale est un périthéliome au point de vue physiologique, et que la croissance de la tumeur n'est que la conséquence de son développement au-delà des limites normales, quoique s'effectuant dans le même sens et avec les mêmes éléments constituants. V. Brunn, Braun et Gottschau sont du même avis» (p. 252). En effet, ces auteurs pensent que la capsule surrénale provient des éléments conjonctifs situés entre l'aorte et le rein primitif.

Les auteurs qui ont travaillé sur ce sujet plus tard, tels que Weldon[50, 51, 52]), Spee[53]), Janosik[54]), Rabl[55]) et d'autres, sont cependant arrivés à la conclusion que la capsule surrénale, ou du moins, sa couche corticale, est d'origine épithéliale; la discussion ne porte que sur la question à savoir si la capsule surrénale provient du corps de Malpighi et des canalicules du rein primitif ou bien si elle provient directement de l'épithélium péritonéal.

Quoi qu'il en soit, en nous basant sur nos observations personnelles, ainsi que sur celles des auteurs, nous devons admettre que les hypernéphromes rappellent parfois beaucoup, par leur structure, l'endothélium, ou mieux encore, le périthelium: les cellules de la tumeur entourent si intimément les capillaires et adhèrent de si prés à ces derniers que l'on dirait qu'elles se sont formées aux dépens de leur paroi. Cela ne contredit pourtant d'aucune façon la théorie de Grawitz. C'est un fait bien établi que des éléments de capsules surrénales se rencontrent et même assez souvent dans le rein. Il existe donc un germe qui, sous l'influence de quelques facteurs favorables, selon la théorie de Cohnheim, donne naissance à la tumeur. D'après Ribbert, les facteurs en question consistent en ceci: des cellules s'étant séparées de la masse de l'organe, se trouvent dans de bonnes conditions de nutrition, tout en étant privées de la possibilité de remplir régulièrement leurs fonctions; il en résulte que toute leur énergie vitale se traduit par une croissance exagérée et par le pouvoir intense de reproduction. On obtient une tumeur qui ressemble à un périthéliome par le fait qu'elle reproduit la structure de l'organe, lequel lui-même ressemble à un périthélium, les capillaires de ce dernier n'ayant, d'après Brukhanoff[56]), d'autre périthélium que les cellules parenchymateuses de la glande elle-même. Si l'on admet, comme l'a démontré d'une façon certaine Rabl pour

l'embryon de poule, que la couche corticale de la capsule surrénale se développe aux dépens de l'épithélium de la cavité péritonéale, la ressemblance morphologique dans ce cas, peut-être, va-t-elle pouvoir se justifier par la parenté génétique entre la capsule surrénale et l'endothélium et, en particulier, l'endothélium de la cavité péritonéale.

Après ces observations préliminaires nous pouvons passer à l'étude de notre cas.

Au mois de juillet 1905, le malade Gr. P—off, âgé de 46 ans remarque pour la première fois la présence de sang dans son urine. Depuis déjà 3 ans il ressentait une faiblesse, et il a maigri; de temps en temps il était sujet à des douleurs au niveau de la ceinture; à plusieurs reprises la bourse droite était gonflée; dans le courant de l'année il a eu trois fois des frissons sans qu'il pût expliquer leur origine.

Le sang commençait à paraître d'abord, deux fois par mois, puis de plus en plus fréquemment, le plus souvent en forme de caillots; ces derniers présentaient parfois une forme vermiculaire. Inquiet de la présence de sang dans son urine, le malade entra dans la clinique du professeur Soubbotine, à St.-Pétersbourg, le 26 nov. 1905.

Status praesens. Le malade paraît plus âgé qu'il n'est en realité à cause de l'aspect terreux de sa peau. Il est bien constitué, mais très maigre. Les muscles du ventre ne sont pas tendus; sous les fausses côtes, du côté droit, on remarque une tumeur qui fait saillir les parois du ventre et qui se déplace lors des mouvements respiratoires. Au toucher, la tumeur est de consistance dense, bosselée; elle est douloureuse à la pression. Cette tumeur paraît siéger au niveau du rein droit. Au moyen d'une sonde on prélève de l'urine complètement transparente. La cystoscopie révèle une conformation trabéculaire très prononcée du fond de la vessie. L'orifice de l'uretère droit est un peu dilaté et entouré d'une couronne hyperémiée. L'uretère gauche est normal. Après l'injection d'indigo-carmin sous la peau, on prélève de l'urine, au moyen de séparateur de Luis, de chaque uretère séparément. Il n'a pas été constaté de différence notable, sauf que l'urine de l'uretère droit fut un peu plus claire. La quantité totale de l'urine varia de 1700 à 2100 c. c. en 24 heures; l'urine ne renfermait ni sang, ni albumine.

Le soir, la température monte un peu, sans cependant atteindre 38°. On ne constate rien d'anormal du côté des autres organes; seulement le foie dépasse d'un travers de doigt le rebord des fausses côtes; les bruits du coeur sont un peu sourdes.

Le 10 décembre on pratique la néphrectomie sous chloroforme. On fait une incision oblique à partir de l'angle formé par la 12me côte et le muscle carré des lombes, vers l'épine iliaque antérieure et supérieure, jusqu'à ce que l'on n'arrive sur le rein. On lie séparément l'uretère isolé et les vaisseaux; la veine est notablement épaissie; on excise une partie de néoplasme qui y adhère. Tamponnement. On suture la plaie sur une grande étendue; pansement sec. L'opération ne fut pas suivie de complications.

La cicatrisation de la plaie suivait son évolution normale. Déjà dans les premières 24 heures qui ont suivi l'opération, on recueillit un litre d'urine ne contenant ni albumine, ni sang. Un mois après l'opération on vit apparaître sur le corps du malade, principalement sur les flancs, une éruption à petits éléments rouges, disposée le long des plis de la peau, ayant tendance à désquamer et occasionnant des demangeaisons. Les bains et des badigeonnages avec une pommade au zinc ont amené une notable amélioration; l'éruption finit peu à peu par disparaître. L'examen du sang a donné: 6,800—7,000 globules blancs; 1.800,000 globules rouges; 35% d'hémoglobine.

Avant que la plaie ait eu le temps de se cicatriser entièrement en profondeur, il y a eu encore plusieurs hémorrhagies de nature veineuse, que l'on réussit à arrêter au moyen de tamponnement. Dans les premiers jours après l'opération, la température a été normale, plus tard elle est devenue fébrile, irrégulière; elle était tantôt normale, tantôt elle montait à 39° et plus haut; dans la journée il y a eu quelquefois des frissons que l'on ne pouvait pas attribuer à la présence de pus, car la plaie était ouverte et la cicatrisation s'opérait sous les

tampons; du reste, ces élevations de température et ces frissons avaient lieu aussi avant l'opération. Il fallait plutôt incriminer la tumeur elle-même qui continuait à se développer.

Vers le milieu du 4me mois la plaie fut complètement guérie, l'état général du malade était satisfaisant, bien qu' à l'extrémité postérieure de la cicatrice on pût encore apercevoir une tache suspecte faisant penser à une récidive. Le malade quitta l'hôpital, mais revint quelques jours après, car la cicatrice s'est rompue à l'endroit indiqué, et le malade eut une hémorrhagie à laquelle il a falli succomber. Pendant quinze jours son état était très grave, la température montait à 40°; à la fin de la deuxième semaine le malade se plaignit de mal de gorge et de douleurs dans le génou gauche, où l'on constata un épanchement. Il est mort un peu plus de quatre mois après l'opération.

Autopsie.

Dans le coeur, sur les valvules tricuspidales, on trouve des dépôts myéloïdes, blancs, adhérents à l'endocarde et ne pouvant pas s'en détacher; ces dépôts sont couverts de caillots sanguins lâches. Les muscles des ventricules sont flasques, pâles, ils présentent l'aspect de viande boullie. Les vaisseaux coronaires ne présetent pas d'altérations.

En différents points sous la plèvre des deux poumons on constate des nodules néoformés de consistance myéloïde de dimensions variables; il y en a qui sont grands comme un grain de chenevis; il y en a d'autres qui sont de volume d'une grosse noix; ils sont disposés isolément dans le tissu pulmonaire sous-pleural; à la coupe, ces nodules laissent sortir un suc épais d'aspect laiteux. En sectionnant le poumon gauche on constate que le lobe supérieur et la partie supérieure du lobe inférieur sont fortement oedématiés; en grattant les poumons on en fait sourdre un liquide aqueux contenant des bulles d'air. Le lobe inférieur renferme, en plus, des foyers de tissu ramolli, purulent et ichoreux, se confondant avec le tissu environnant; leurs dimensions sont variables, de volume de grains de chenevis jusqu'à celui de grosse noix. Ces foyers sont situés, en partie, dans la profondeur de tissu, en partie, sous la plèvre. Les ganglions bronchiques du poumon gauche sont petits, pigmentés. Près du gros tronc bronchial, dans le poumon droit, il y a un assez gros nodule (comme une noix), de consistance myéloïde; il est situé sur la plèvre en forme de champignon. Les ganglions bronchiques de ce poumon, qui sont gros comme une amande, présentent à la coupe, en plus de tissu de couleur ardoisée, de petits nodules néoformés.

Le foie est un peu augmenté de volume; le bord inférieur du lobe droit adhère intimement à la tumeur située au niveau du rein droit. La capsule hépatique est transparente, la surface est lisse; les contours séparant les lobules sont bien distincts, les veines centrales sont dilatées. La vésicule biliaire est un peu dilatée, elle adhère par endroits au grand épiploon; elle renferme du liquide aqueux de couleur verte foncée; le conduit biliaire est perméable à 3 travers de doigt; parallèllement à la crista oss. ilei, à droite, se trouve une cicatrice linéaire de la peau, à l'extrémité postérieure de laquelle on aperçoit un nodule de la tumeur, en forme de champignon, gros comme une noix, rouge foncé et recouvert d'une mince pellicule.

A l'endroit du rein droit enlevé on trouve un nodule de la tumeur, gros comme deux poings, entouré de tissu cellulaire rétropéritonéal, lâche et recouvert, en partie, du péritoine, en partie, du colon ascendant. A la coupe, ce nodule est constitué par du tissu myéloïde homogène, diffluant, de couleur tantôt blanche, tantôt rose; au centre de ce nodule il y a une cavité de ramollissement purulent, grosse comme un oeuf de poule, entourée d'une membrane rappelant une membrana pyogenica. L'artère rénale qui s'engage dans cette tumeur, est libre dans une étendue de 3 cent. de l'aorte, après quoi elle se recouvre d'un thrombus blanc et dense. L'aorte n'est pas touchée; dans la veine cave on voit pénétrer des prolongements de la tumeur lesquelles font saillie dans sa lumière en revêtant la forme de champignons. La partie supérieure de la tumeur adhère intimement au foie; lorsqu'on l'en sépare avec force, on voit que la tumeur n'a pas pénétré le foie; la capsule surrénale droite est intacte. Le rein gauche est plus gros qu'à l'état normal; sa capsule se détache facilement, la couche corticale est épaissie, grisâtre; les contours des pyramides sont bien distincts; les pyramides sont hyperémiés; le bassinet est intact. La capsule surrénale gauche est de dimensions normales; elle est ramollie au centre.

Sur les cordes vocales inférieures on voit aux bords des ulcérations à contours réguliers, de couleur d'ardoise et à fond blanc, recouvert d'un liquide mucopurulent. L'oesophage ne présente pas de lésions visibles, sa muqueuse est pâle. L'estomac est de dimensions normales, ses parois sont minces, pâles, la mucosa est de couleur d'ardoise. L'intestin grêle et le gros intestin ne présentent pas de lésions appréciables.

Sans m'arrêter à la discussion des symptomes cliniques déterminés par la présence de l'hypernéphrome dans le rein [les personnes qui s'intéressent à ce problème, trouveront une description détaillée dans le travail d'Albrecht[37])] je passe maintenant à l'étude anatomo-pathologique de mon cas.

Description macroscopique du rein énucléé. La rein est augmenté de $2^1/_2$ fois; il est recouvert de tous côtés d'une capsule qui se détache facilement. Les $^2/_3$ supérieurs sont occupés par la tumeur, seul le $^1/_3$ inférieur est libre. La tumeur de couleur rose-blanchâtre fait saillie par plusieurs de ses bosselures à la surface du rein; la face postérieure du rein est lisse, seule sa partie tout à fait superieure est bosselée. Sur la coupe on voit que la tumeur pénètre dans le bassinet et en remplit la grande partie (voir la fig. 1). La surface de la coupe n'est pas homogène: on voit des traînées de tissu conjonctif de $^1/_2$—1 mm. d'épaisseur pénétrer à l'intérieur de la tumeur du côté de la capsule rénale; la tumeur est située immédiatement au-dessous de la capsule, ou bien cette pénétration a lieu du côté de la capsule de la tumeur qui la sépare du tissu rénale. Cette capsule n'est pas partout également bien nette, mais il existe partout une limite bien accusée entre la tumeur et le tissu rénal (fig. 1). Les traînées conjonctives divisent la tumeur en nodules de différentes dimensions. Au centre de la tumeur il y a une région de tissu conjonctif dense auquel convergent de nombreuses traînées. On ne constate dans la tumeur aucun signe évident de désagrégation, que cela soit sous forme de kystes ou de cavités. Il existe seulement plusieurs régions, de couleur foncée—probablement, à cause des hémorrhagies ayant eu lieu à ce niveau—situées tantôt immédiatement sous la capsule rénale, tantôt à l'intérieur de la tumeur. La substance corticale est plus ou moins bien conservée seulement à la face postérieure du rein et à son pôle inférieur où le rein est libre de la tumeur.

Altérations microscopiques dans le rein. Partout on constate un processus interstitiel très prononcé; la quantité de tissu conjonctif est notablement augmenté, les glomérules de Malpighi sont déplacés, les canalicules rénaux sont comprimés par le tissu conjonctif environnant; ils renferment des cylindres hyalins et parfois des caillots sanguins. Par places on voit de grosses cavités de forme ronde, allongée ou irrégulière, souvent communi-

quant l'une avec l'autre; ces cavités sont des canalicules rénaux dilatés. Le tissu conjonctif intermédiaire renferme un grand nombre de noyaux.

Tableau microscopique de la tumeur. Dans la plupart des cas la tumeur est nettement séparée du tissu rénal par une couche assez épaisse de tissu conjonctif, lequel tissu pénètre peu à peu dans le rein lui-même et renferme par places des canalicules rénaux comprimés et des restes de glomérules (fig. 2). On rencontre cependant des régions où la capsule fait complètement défaut et où la tumeur adhère directement au tissu rénal sclérosé; parfois un petit nodule de la tumeur paraît situé derrière la capsule, tout en étant séparé du reste du tissu rénal seulement par une zone d'infiltration à petites cellules; il s'agit, évidemment, dans ces cas de germes plus jeunes de la tumeur, qui n'ont pas encore eu le temps de se séparer du tissu rénal. De la capsule partent à l'intérieur de la tumeur des traînées conjonctives assez épaisses, renfermant des vaisseaux et divisant la tumeur en petites régions séparées que l'on voit sur des préparations même à l'oeil nu. De ces régions partent à l'intérieur de la tumeur une quantité de faisceaux de tissu conjonctif qui accompagnent les capillaires; ceux-ci en s'anastomosant entre eux donnent lieu à un réseau à grosses mailles à l'intérieur desquelles sont situées les cellules de la tumeur. Dans la plupart des cas, les cloisons entre les mailles sont tellement minces qu'elles paraissent constituées seulement par les capillaires. La forme et les dimensions des mailles de la tumeur sont très variées; celles-ci sont tantôt rondes, tantôt allongées; quelquefois elles ont la forme ovale ou polygone, etc.; elles sont remplies de cellules (fig. 2). Sur les préparations on voit que certaines de ces mailles sont vides, et cela parce que les cellules qui s'y trouvent n'étant pas liées entre elles, disparaissent au moment où l'on fait les préparations. Dans les mailles allongées et étroites, les cellules sont disposées en 2—3—4 rangées; dans les mailles ayant la forme ronde, on voit à la périphérie parfois une rangée de cellules se rapprochant de la forme cylindrique et le reste de l'espace est occupé par nombre de cellules, sans régularité aucune.

Au point de vue de la forme de leurs cellules, les tumeurs présentent de très grandes variétés. En plus des cellules rondes, polygonales, cylindriques et autres que l'on décrit généralement, j'ai pu observer dans mon cas des cellules de formes des plus bizarres: en croissant, en faux, des cellules tout à fait irrégulières avec des prolongements de protoplasme qui s'insinuaient entre les cellules voisines. An point de vue de leurs dimensions, les cellules présentaient également une très grande variété; à côté de petites cellules grosses comme 3—4 hématies, on voyait des cellules géantes et même des masses protoplasmiques si énormes que l'on hésitait à les

désigner sous le nom de cellules et que l'on aurait plutôt appelées symplasme.

Dans les noyaux de toutes les cellules, petites et grandes, on est frappé des dimensions énormes du nucléole et de la quantité relativement faible d'autres granulations nucléo-chromatiques (fig. 3, 6,7).

Dans les cellules géantes, les noyaux ne diffèrent pas dans la plupart des cas, au point de vue de leur forme et de leur structure, des noyaux des cellules ordinaires. Dans les très grosses masses protoplasmiques on trouve une énorme quantité de noyaux dont quelques-uns se trouvent à l'état de pycnose et de destruction; ils sont plus petits, se colorent moins bien, leur forme n'est pas bien régulière; par places, le noyau tout entier est transformé en un amas de granulations fortement colorées. Dans les grosses cellules géantes les noyaux se disposent le plus souvent à la périphérie; dans certains cas les noyaux sont irrégulièrement dispersés dans toute la cellule. Faisons remarquer cette particularité que dans les cellules géantes les noyaux sont parfois disposés en deux rangées plus ou moins régulières.

Le protoplasma des cellules de la tumeur est finement granuleux, il renferme souvent de petites vacuoles; celles-ci proviennent évidemment de la dissolution de glycogène qui est largement représenté dans la tumeur; on peut facilement s'assurer de la présence de glycogène en fixant les préparations à l'alcool absolu et en les traitant avec de l'iode, d'après le procédé de Langhans. Des amas de glycogène sont situés à l'intérieur des cellules, parfois autour du noyau, mais le plus souvent en forme de croissant sur un des côtés de la cellule. Par places, l'iode donne une coloration diffuse en brun, par suite de la dissolution de glycogène; quelquefois on rencontre de petits amas de glycogène entre les cellules.

En plus de glycogène, les cellules de la tumeur renferment une grande quantité de graisse. Sur des préparations fixées au liquide de Flemming, on voit de tout petites granulations de graisse, colorées en noir; ces granulations occupent souvent toute la partie centrale de la cellule; les cellules géantes présentent assez souvent au centre 2—3 de ces amas de graisse. Quelquefois les gouttelettes de graisse sont situées seulement à la périphérie de la cellule sous forme de couronne; la partie centrale reste dans ce cas ou complètement libre, ou bien elle aussi est occupée par un amas de gouttelettes de graisse.

Dans les endroits de la tumeur qui sont colorés en noir, on rencontre les cellules qui ont été déplacées par des hémorragies; suivant l'ancienneté de ces dernières, on y trouve un plus ou moins grand nombre d'hématies et un fin réseau de fibrine. Au niveau des anciennes hémorrhagies, il y a très

peu de globules rouges, on ne voit qu'un réseau de fibrine avec des granulations de pigment d'un jaune brunâtre dont sont bourrées les cellules de la tumeur disposées autour de ces régions. Ce pigment ne donne pas de réaction d'hémosidérine.

Quant à la division des cellules que l'on observe si fréquemment dans les tumeurs malignes, j'ai pu aussi observer dans mon cas différentes figures de kariokinèse bien que pas très fréquemment; encore plus rares sont des formes de division directe; dans un cas j'ai vu une forme rappelant un peu le bourgeonnement du noyau (fig. 5). En plus de mitoses ordinaires, on rencontre très rarement, il est vrai, dans les cellules riches en protoplasma, des formes de mitose multipolaire abortive: le noyau qui est sur le point de subir la kariokinèse, ne se divise pas en 2, mais en plusieurs parties, sans que le protoplasma n'ait aucune tendance à se diviser lui-même; on obtient de la sorte une cellule polynucléée (fig. 4).

La structure microscopique de la tumeur récidivée, ainsi que celle des métastases dans les poumons, rappelle la structure de la tumeur primitive, avec cette différence cependant que l'on trouve dans le protoplasma des cellules un plus grand nombre de petites vacuoles dues probablement au glycogène dissous; de plus, les cellules géantes n'atteignent pas des dimensions aussi considérables et ne possèdent pas un aussi grand nombre de noyaux comme cela se voit dans la tumeur primitive. Par contre, on trouve dans les métastases des poumons de grandes cellules avec un gros noyau riche en chromatine. Je n'ai pas rencontré de cellules semblables dans la tumeur primitive.

Il s'agit donc dans notre cas d'une tumeur qui ressemble tout à fait aux hypernéphromes décrites par Grawitz et par beaucoup d'autres auteurs. Notre tumeur s'en distingue seulement par ce fait qu'elle présente une énorme quantité de grosses masses protoplasmiques, pourvues d'un grand nombre de noyaux; en d'autres termes, elle se distingue par ses cellules géantes. Ces dernières méritent d'être désignées sous le nom de cellules, seulement dans le sens morphologique et non biologique, car elles ne sont capables ni de se diviser, ni de donner naissance à d'autres cellules semblables. A cet égard nos cellules géantes se rapprochent du symplasma, c'est-à-dire, des formes que l'on rencontre dans le placenta et que Bonnet[57]) a décrit dans les termes suivants: «Tous les stades primitifs de désagrégation qui prennent place dans le placenta, et qui se caractérisent par la perte des

contours, par la fusion ayant pour résultat la formation des masses protoplasmiques avec beaucoup de noyaux, ainsi que par l'apparition de dégénérescence, peuvent être désignés sous le nom de symplasma, par opposition au syntitium actif». Je suis portée à considérer les cellules géantes de ma tumeur aussi comme des stades primitifs de cette nature; ou bien, peut-être s'agit-il d'une adaptation des cellules de la tumeur, qui leur permet de vivre sans subir une désagrégation définitive, tout en gardant les caractères de dégénérescence. En effet, les phénomènes de désagrégation sont très peu prononcés dans la tumeur.

Quant à l'origine de ces cellules dites géantes, il existe à ce sujet deux opinions: quelques auteurs font dériver la cellule géante d'une seule cellule dont le noyau a subi une division alors que le protoplasma n'a pas été touché; certains autres auteurs pensent que la cellule géante provient de la fusion de plusieurs cellules de même type ou même de types différents. Ces cellules se forment, évidemment, de différentes façons dans différents cas; du reste, la notion même de la cellule géante comprend souvent des formations protoplasmiques variées, n'ayant de commun que leurs dimensions considérables.

Je me présente la formation des cellules géantes dans mon cas de la façon suivante: un grand nombre de cellules jeunes subissent le processus de division, comme en témoignent les phénomènes de mitoses sur les préparations. Cependant dans certains cas la division ne va pas jusqu'au bout et n'intéresse pas le protoplasma. De plus, dans les cellules riches en protoplasma et en chromatine on peut assister à des phénomènes dans le genre de celui qui est représenté sur la fig. 4, où l'on voit, au cours de la division du noyau, des portions de chromatine se détacher rapidement du reste de la masse, de s'en éloigner et de ne rester reliées avec cette dernière que par de fins filaments de substance chromatique. Le protoplasma ne subit pas de division, et l'on assiste à un phénomène d'une mitose abortive multipolaire. On voit apparaître de la sorte des cellules renfermant plusieurs noyaux qui paraissent déjà incapables de se diviser de nouveau. Dans les cellules ayant 2—3 noyaux, ceux-ci se présentent parfois sous forme de biscuit, ils sont allongés et munis de 2 nucléoles séparés par une cloison; ces formes peuvent être considérées comme des formes de division; Karpoff[61]) les désigna sous le nom de mitoses abortives.

La cellule polynucléée ainsi formée peut ensuite augmenter de volume en se fusionnant avec d'autres cellules voisines.

Que cette fusion est possible, ressort non seulement du défaut des coutours entre les cellules voisines, mais encore des faits suivants: 1) répar-

tition de la graisse dans les cellules: la présence de plusieurs centres graisseux dans une cellule géante indique évidemment la préexistence de plusieurs cellules qui ensuite se sont fusionnées (fig. 5); 2) répartition des noyaux: le plus souvent les noyaux sont situés à la périphérie des cellules; parfois ils sont disposés en rangée dans le sens transversal. N'est ce pas un indice qu'il y avait là auparavant deux cellules dans lesquelles les noyaux étaient disposés à la périphérie et que plus tard ces deux cellules se sont fusionnées, ce qui donna naissance à la rangée transversale dont il vient d'être question?

L'augmentation du volume des cellules se fait non seulement à la faveur de la fusion, mais encore à la faveur de leurs fonctions phagocytaires; nous voulons parler du phénomène que W. W. Podwyssotzki a décrit en 1900 dans les endothéliomes et dans certains sarcomes sous le nom «d'autophagisme». Ce phénomène est analogue à la phagocytose de Metchnikoff, avec cette différence cependant que dans le cas présent les cellules n'englobent pas des éléments étrangers, des microbes, par exemple, mais des cellules de même nature, des cellules appartenant à la tumeur. Sur mes préparations on voit presque partout comment une cellule englobe par ses prolongements protoplasmiques une autre cellule voisine, comment elle l'entoure d'une vacuole digestive et la digère peu à peu; la cellule englobée subit une série de modifications: son protoplasma se colore moins bien, le noyau gonfle, les granulations de chromatine s'éloignent les unes des autres, les bords des cellules sont de plus en plus rongés; enfin, à l'intérieur des vacuoles il ne reste plus que le noyau et quelques granulations protoplasmiques (fig. 6). On observe rarement une désagrégation complète du noyau; il est possible que le noyau soit englobé en totalité par la cellule. J'ai constaté très souvent sur mes préparations des phénomènes d'autophagie; c'est à cette dernière qu'il faut attribuer en grande partie la forme irrégulière des cellules et, peut-être, aussi la distribution périphérique des noyaux dans les cellules géantes, car une cellule englobe une autre par ses parties périphériques. Les cellules géantes, ainsi que les phénomènes d'autophagie, se rencontrent partout, aussi bien dans les métastases pulmonaires que dans la récidive in loco operationis.

En dehors des cas d'Albrecht[37]) et d'Albarran[63]) où il y a eu une combinaison d'hypernéphrome avec tuberculose (la recherche minutieuse de bacilles tuberculeux dans mon cas est demeurée négative), on connaît aussi des cas d'hypernéphrome pur avec cellules géantes. Ainsi, Manasse[17]) s'exprime en termes suivants au sujet de 4 cas: «Les cellules de la tumeur manifestent parfois la tendance à se transformer en vraies cellules gé-

antes à gros et nombreux noyaux difformes, de sorte qu'il est même impossible de les prendre pour des cellules surrénales. Pourtant un phénomène analogue s'observe aussi dans les adénomes purs de la capsule surrénale, où certains éléments augmentent notablement de volume jusqu'à devenir des cellules géantes». (*Virch. Archiv*, Bd. 145, p. 122). A propos d'un de ces cas il dit ensuite: «Les cellules possèdent une énorme quantité de noyaux, de sorte qu'on est tout autorisé à les appeler géantes. Parfois une pareille grande cellule contient un gros noyau de forme des plus bizarres, en biscuit, en rosace, en forme d'oeuf ou de sphère, etc. Peut-être ne sont-ce là que différents stades de développement». (p. 124). Cet auteur a communiqué, en plus, 4 cas des tumeurs hypertrophiques de l'écorce surrénale, struma suprarenalis, dont deux cas étaient avec cellules géantes. Il admet que ces cellules pourraient provenir de fusion[15]).

Lubarsch[4]) relate 3 cas d'hypernéphromes avec cellules géantes. A propos d'un de ces cas il dit qu'il a observé un nombre considérable de cellules géantes polynucléées.

Buday[19]) a observé dans un cas des cellules renfermant 20 — 30 noyaux, qui sont, selon son expression, de vraies cellules géantes (p. 505). Marchand[64]) a décrit une tumeur maligne de la capsule surrénale droite avec grosses cellules géantes, polynucléées et de forme variée; il la considère comme un carcinome ayant conservé pourtant le type de structure de tissu surrénal (p. 577). Les métastases dans le foie avaient aussi des cellules géantes.

Henke[65]), Hartmann[43]), Ricker[66]) et autres parlent également de cellules géantes dans les hypernéphromes.

Il ressort donc de l'ensemble des observations qu'à côté du type ordinaire d'hypernéphromes où l'on ne rencontre pas du tout de cellules géantes ou seulement dans des conditions particulières [comme, par exemple, dans un cas d'Askanazy[7]), dans une récidive au niveau d'un fil de soie — Fremdkörperriesenzellen —, dans deux cas d'Albrecht[37]) dans des métastases osseuses, où les cellules géantes pouvaient exister même indépendamment de l'hypernéphrome], il existe toute une série d'observations où, comme ce fut aussi dans mon cas, les cellules géantes sont tellement caractéristiques pour la tumeur donnée que l'on retrouve le même type de structure aussi dans les métastases, quelqu'en soit le lieu de leur production [métastases hépatiques dans le cas de Marchand[64]), métastases pulmonaires dans mon cas].

Le professeur Podwyssotzki qui attira mon attention sur les particularités de ma tumeur et qui me dirigea dans les présentes recherches,

propose d'en faire une nouvelle variété d'hypernéphromes qu'il désigne sous le nom *d'hypernéphrome giganto-cellulaire*. Cette nouvelle classification introduite par M. Podwyssotzki se trouve pleinement justifiée par l'existence depuis longtemps acceptée de la variété de sarcomes à cellules géantes ou giganto-cellulaires.

Bibliographie.

1—2) Grawitz, Die sogenannten Lipome der Niere. *Virch. Arch.*, Bd. 93, 1883. — Die Entstehung von Nierentumoren aus Nebennierengewebe. *Archiv für klinische Chirurgie*, Bd. 30, 1884.

3) Birch-Hirschfeld, Grundriss der allgemeinen Pathologie, 1892 г., S. 392.

4) Lubarsch, Beitr. zur Histologie der von Nebennieren ausgehenden Nierengeschwülste. *Virch. Arch.*, Bd. 135.

5) Beneke, Zur Lehre von den Versprengungen von Nebennierenkeimen in der Niere nebst Bemerkungen zur allgemeinen Aetiologie. *Ziegler's Beiträge*, Bd. 9, 1891.

6) Horn, Beitr. zur Histogenese der aus aberrirten Nebennieren entstandenen Nierengeschwülste. *Virch. Arch.*, Bd. 126.

7) Askanazy, Die bösartigen Geschwülste der in der Niere eingeschlossenen Nebennierenkeime. *Ziegler's Beiträge*, Bd. 14.

8) Böhler, Beitrag zur Klinik der Nierentumoren, speziell der malignen Hypernephrome. *Wiener klin. Wochenschr.*, 1903 г., № 19 и 20.

9) Bräuninger, Beiträge zur Nierenchirurgie. *Beiträge zur klin. Chir.*, Bd. XVIII, S. 461, 1897.

10) Busse, Ueber Bau, Entwicklung und Eintheilung der Nierengeschwülste. *Virchow's Arch.*, Bd. 157, S. 377, 1899.

11—12) Israel, *Deutsche mediz. Wochenschr.*, 1896, № 22. — Chirurgische Klinik der Nierenkrankheiten. Berlin, 1901.

13) Pinner, Beitrag zur Nierenchirurgie. *Archiv für klin. Chir.*, Bd. 56, S. 447, 1898.

14) Sykow, W., Ueber einen Fall von Struma aberrans renis. *Archiv für klin. Chir.*, Bd. 58, p. 179, 1898.

15—17) Manasse, Ueber die hyperplastischen Tumoren der Nebenniere. *Virchow's Arch.*, Bd. 133. — Ueber die Beziehungen der Nebennieren zu den Venen und dem venösen Kreislauf. *Virch. Arch.*, Bd. 135. — Zur Histologie und Histogenese der primären Nierengeschwülste. *Virch. Arch.*, Bd. 142, 143, 145.

18) Ulrich, Anatomische Untersuchungen über ganz und partiell verlagerte und accessorische Nebennieren, über die sogen. echten Lipome der Nieren, über die Frage der von den Nebennieren abgeleiteten Nierengeschwülste. *Ziegler's Beiträge*, Bd. 18, 1895, S. 589.

19) Buday, Beiträge zur Cystenbildung in den suprarenalen Nierengeschwülsten. *Ziegler's Beiträge*, Bd. 24, 1898, S. 501.

20—21) Pirone, Des tumeurs d'origine surrénale (hypernéphromes). *Archives des sc. biolog.*, t. X, fasc. 1, 1903, p. 64. — Nouvelle contribution à l'étude des tumeurs des reins d'origine surrénale. *Arch. de médec. expérim.*, 1903, № 2, p. 219.

22) Driessen, Untersuchungen über glykogenreiche Endotheliome. *Ziegler's Beitr.*, Bd. 12, 1893, S. 102.

23) Hildebrand, Ueber den Bau gewisser Nierentumoren etc. *Archiv für klin. Chirurgie*, Bd. 47, 1894, S. 225.

24) Merkel, Beitrag zur Kenntniss der sog. embryonalen Drüsengeschwülste der Niere. *Ziegler's Beiträge*, Bd. 24, 1898.

25) Birch-Hirschfeld, Freitag, Bruns, Graupner, Beiträge zur pathologischen Anatomie der Nierengeschwülste. *Ziegler's Beiträge,* Bd. 24, 1898.

26) Pepere, Tumeur primitive du foie originaire des germes aberrants de la capsule surrénale. *Archives de médec. expérim.*, № 6, 1902.

27) Kelly, Ueber Hypernephrome der Niere. *Ziegler's Beiträge*, Bd. 23, 1898.

28) Löwenhardt, Zur Kenntniss maligner Nierentumoren. *Deutsche Zeitschrift f. Chir.*, Bd. 28, 1888.

29) Strübing, Ueber heterologe Nierentumoren. *Arch. f. klin. Medicin*, Bd. 43, 1888.

30) William Taylor, Report of a case of hypernephroma. *The American Journal of the medical sciences,* 1906, № 2, p. 210, Vol. CXXXI.

31) Müller, Ueber die Lipome und lipomatösen Mischgeschwülste der Niere. *Virchow's Archiv*, Bd. 145, S. 339.

32) Birch-Hirschfeld, Sarcomatöse Drüsengeschwülste der Niere im Kindesalter. *Ziegler's Beiträge*, Bd. 24, 1898.

33) Pilliet, Sclérose et Adénome des capsules surrénales. *Le progrès médical*, 1889, № 30, p. 66.

34) Clairmont, Hypernephrom. Impfrecidiv in den Bronchiallymphdrüsen. *Verhandlungen des 32. Congresses der deutsch. Gesellschaft für Chirurgie*, 1903, S. 196.

35) M. O. Wyss, Zwei Decennien Nierenchirurgie. *Beitr. zur klin. Chir.*, Bd. 32, 1902.

36) Braatz, *Deut. med. Wochenschrift*, 1899, S. 217.

37) Albrecht, Beiträge zur Klinik und pathologischen Anatomie der malignen Hypernephrome. *Langenbeck's Archiv*, Bd. 77, 1905.

38) Adolf Kühn, Ueber das Vorkommen von accessorischen Nebennieren. *Zeitschr. für ration. Medicin von Henle u. Pfeufer*, III. Reihe, Bd. XXVIII, 1866, S. 147.

39) Klebs, *Handbuch der patholog. Anatomie*, Bd. I, Abth. 2, Berlin, 1876, S. 566.

40) Marchand, Ueber accessor. Nebennieren im Lig. latum. *Virchow's Archiv*, Bd. 92, S. 11.

41) Chiari, Zur Kenntniss der accessor. Nebennieren des Menschen. *Zeitschrift für Heilkunde,* Bd. 5, 1884.

42) Berkeley, *Med. and Surg. Reports of the Presbyterian Hospital New-York*, t. VI, p. 170 (*cité* d'après Hartmann, p. 89).

43) Hartmann, *Travaux de Chirurgie anatomo-clinique*, 1904, 2-me série, voies urinaires, p. 67.

44) Sturm, Ueber das Adenom der Niere und über die Beziehung desselben zu einigen andern Neubildungen der Niere. *Archiv der Heilkunde*, 1875, S. 193.

45—46) Sabourin, Sur quelques cas de cirrhose rénale avec adénomes multiples. *Révue de médecine*, 1884, p. 441. — Adénomes hémorrhagiques du rein. *Ibid.*, p. 874.

47—48) Sudeck, Ueber die Structur der Nierenadenome. *Virch. Arch.*, Bd. 133, 1893. — Zur Lehre von den aberrirten Nebennierengeschwülsten in der Niere. *Virch. Arch.*, Bd. 136, 1894.

49) Weichselbaum und Greenish, Das Adenom der Niere. *Wiener med. Jahrbücher*, 1883.

50—52) Weldon, On the Head kidney of Bdellostroma, with a suggestion as to the Origin of the suprarenal Bodies. *Quarterly Journal of microscopical science*, Vol. XXIV, 1884, p. 171. — On the suprarenal Bodies of Vertebrates. *Quarterly Journal of microscopical science*, V. XXV, 1885, p. 137. — Note on the Origin of the suprarenal Bodies of Vertebrates. *Proceed. of the royal society*, Vol. XXXVII.

53) Spee, Ueber directe Betheiligung des Ectoderms an der Bildung der Urnierenanlage des Meerschweinchens. *Arch. f. Anatomie und Physiologie*, Anat. Abth., 1884, S. 89.

54) Janosik, Bemerkungen über die Entwicklung der Nebennieren. *Arch. f. mikrosk. Anat.*, 1883, Bd. 22.

55) Rabl, Die Entwicklung und Structur der Nebennieren bei den Vögeln. *Arch. f. microsk. Anat.*, Bd. 38, 1891, S. 492.

56) Brukhanoff, Des tumeurs primitives des capsules surrénales. St.-Pétersbourg, Thèse, 1899.

57) Bonnet, Ueber Syncytien, Plasmodien und Symplasma in der Placenta der Säugetiere und des Menschen. *Monatsschrift f. Geburtshülfe und Gynaecologie*, Bd. XVIII, 1903.

58) Birch-Hirschfeld u. Garten, Ueber das Verhalten implantirter embryoneller Zellen in erwachsenen Thierkörpern. *Ziegler's Beitr.*, Bd. 26, 1899, S. 132.

59) Klebs, Die Allgemeine Pathologie, Theil II.

60) Arnold, Beobachtungen über Kerne und Kerntheilungen in den Zellen des Knochenmarks. *Virch. Arch.*, Bd. 93, S. 1, 1883.

61) Karpoff, De la division directe des cellules. Moscou, 1904. Thèse.

62) Podwyssotzki, Ueber Autolyse und Autophagismus in Endotheliomen und Sarcomen. *Ziegler's Beiträge*, Bd. 38, 1905, S. 449.

63) Albarran, cité d'après Albrecht[37], p. 1122.

64) Marchand, Beiträge zur Kenntniss der normalen und pathologischen Anatomie der Glandula carotica und der Nebennieren. *Internationale Beiträge zur wissenschaftl. Medicin*, Bd. 1, S. 554.

65) Henke, Microskopische Geschwülstdiagnostik. Jena 1906, S. 270.

66) Ricker, Beitrag zur Lehre von den Geschwülsten der Niere. *Centralbl. f. allg. Pathol.*, Bd. 8, 1897.

67) Le Count, Hypernephroma of the kidney with a metastatic growth in the superior maxilla. *Transactions of the Chicago Pathological Society.* Vol. VI, Decem. 1905, № 10, p. 373.

68) Gideon Wells, Malignant renal Hypernephroma, with vertebral involvement. *Ibid.*, p. 357.

69) Koulesha, Des néoplasmes malignes des capsules surrénales. *Rousskij Wratch*, 1902, №№ 46—48.

70) P. Zabolotnoff, Tumeur maligne du rein de type surrénal. *Arch. russes de chirurgie*, 1906, 3 fasc., p. 431.

71) Bogoluboff, L'Anatomie pathologique et la clinique des hypernéphromes, *Ibid.*, p. 445.

72) Neuhäuser, Das hypernephroide Carcinom und Sarcom etc. *Archiv für klin. Chirurgie*, Bd. 79, 1906.

Explication des figures.

1) Tumeur du rein. A la partie inférieure du rein, non touchée par la tumeur, on voit une des bosselures pénétrer dans le bassinet. Des points noirs à la partie supérieure sont des hémorrhagies. Diminution de $^1/_2$ de la grandeur naturelle.

2) Aspect général du rein et de la tumeur à un faible grossissement (80 fois): beaucoup de tissu conjonctif dans le rein; la capsule de la tumeur et la tumeur elle-même présentent des cellules géantes pourvues d'un grand nombre de noyaux. Fixation à la formaline, à l'alcool; coloration; hématoxyline et éosine.

3) Une portion de la tumeur à un grossissement de 750 fois. A droite de la cellule géante on aperçoit de la mitose. Fixation au liquide de Flemming; coloration: safranine et picro-indigo-carmin.

4) Mitose multipolaire, abortive.

5) Trois cellules qui sont sur le point de se fusionner; dans les deux cellules situées en haut on voit un grand nombre de gouttelettes de graisse colorées en noir; dans la grande cellule on voit dans un noyau un phénomène rappellant le bourgeonnement. Mêmes grossissement et coloration que dans le fig. 4.

6) Cellule géante avec deux centres de graisse et avec une rangée de noyaux à la partie moyenne. Les prolongements protoplasmiques pénètrent entre les cellules voisines. Dans les noyaux on voit distinctement un réseau de chromatine; a et a_1 représentent des phénomènes d'autophagie. Mêmes grossissement et coloration que dans la fig. 4.

7) Cellules de formes variées renfermant de la graisse. Entre les celules on voit des filaments de fibrine.

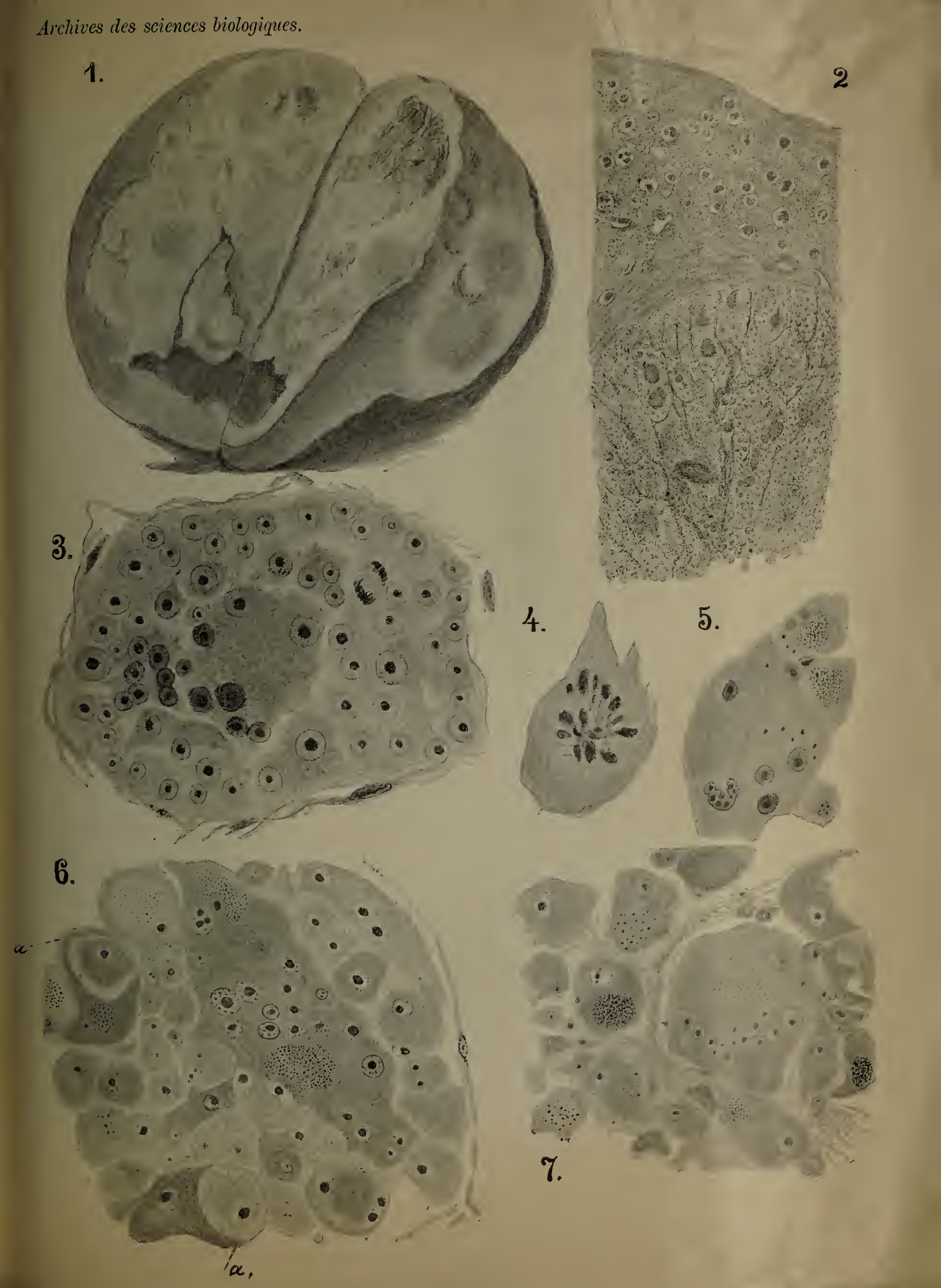
1.
2
3.
4.
5.
6.
a
a,
7.